Samenvatting

Positiestabiliteit en een goede retentie van een totaalprothese dragen aanzienlijk bij aan de tevredenheid van een tandeloze patiënt. Hieronder beschrijft de auteur de vervaardiging van een totaalprothetische voorziening in de boven- en onderkaak, waarbij het mandibulaire zuigeffect door een speciale driefase afdruktechniek kon worden gemaximaliseerd. Ook bij een geopende mond of bij het kauwen raakten de beide rehabilitaties niet los, hetgeen essentieel was voor de acceptatie van de nieuwe voorzieningen.

Index:
Functionele afdrukken, gelingualiseerde occlusie, element tot element, gingiva individualisering, volledige prothese.

De "Suction Denture"–Methode: hoe ook een onderkaakprothese zuigen kan

Gecontroleerde kauwkrachtverplaatsing door Vitapan Lingoform prothese–elementen in element tot element relatie

Fumiaki Yamazaki

Inleiding

Op basis van schattingen in de vakliteratuur kan men stellen dat patiënttevredenheid niet alleen wordt bepaald door de kwaliteit van de gehele prothetische rehabilitatie, zoals occlusie en draagcomfort. Het individuele acceptatievermogen van de prothesedrager ten aanzien van de nieuwe voorziening speelt eveneens een belangrijke rol. Om aan de verwachtingen en wensen van de patiënt tegemoet te kunnen komen, is de communicatie tussen behandelaar en patiënt van wezenlijk belang. Hierbij is het belangrijk aandacht te schenken aan de bezwaren van de patiënt om zo een optimaal eindresultaat, een functionele en esthetische prothese, te behalen.

Hierna wordt een casus met een lastige anatomische voorgeschiedenis beschreven. Pogingen van verschillende klinieken om een toereikende retentie van de prothesebasis te verkrijgen waren reeds mislukt. Aan de hand van een speciale mucodynamische afdruktechniek wordt hierna getoond, hoe tevens in de onderkaak een zuigkrachtwerking is te realiseren en hoe een gecontroleerde kauwkrachtverplaatsing linguaal aan positiestabiliteit kan bijdragen.

Afb. 1
smalle alveolaire kam met een nauwelijks aanwezig, onbeweeglijk slijmvlies in de linker mandibulaire molaarstreek en hoge positionering van het linguale en rechter buccale frenulum.

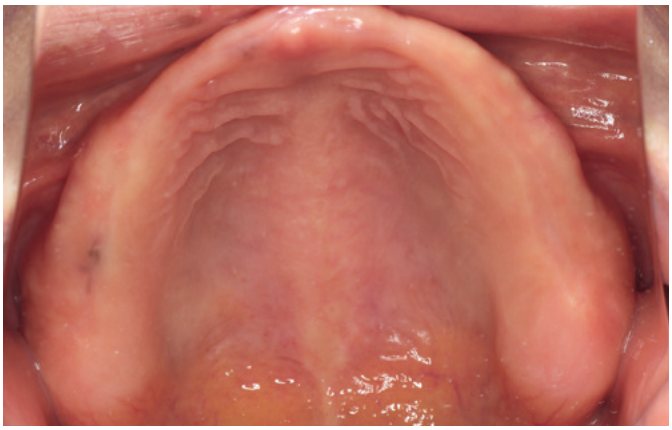

Afb. 2
de bovenkaak vertoonde met uitgesproken tubers goede anatomische omstandigheden voor een totaalprothetische voorziening.

Casus beschrijving

De patiënte is een 50-jarige vrouw die van beroep verpleegster was. Een half jaar geleden was er bij de patiënte in een kliniek een nieuwe boven- en onderkaakprothese geplaatst. Deze voorzieningen veroorzaakten na verloop van tijd echter pijnklachten, waardoor de patiënte enkel nog zachte rijst en gare groente kon eten. Ze was teleurgesteld omdat de behandelaar ondanks haar klachten niet in staat was, voor haar een bevredigende totaal prothetisch oplossing te realiseren. Door een aanbeveling van een bekende kwam de patiënte uiteindelijk op het spreekuur van de auteur. Beroepsmatig houdt de patiënte vele openbare lezingen en ze wenste daarom een esthetisch en functioneel toereikende totaalprothese, die voldoende vastheid garandeert.

De actuele toestand

Klinisch bleek de mandibulaire alveolaarkam zeer smal en geresorbeerd.
In de linker mandibulaire molaarstreek was er nauwelijks onbeweeglijk slijmvlies, dat geschikt was om een prothese te ondersteunen. Het linguale en rechter buccale frenulum vertoonden in de onderkaak een hoge aanhechting (afbeelding 1). De kaakkam in de bovenkaak vertoonde met uitgesproken tubers gunstige anatomische verhoudingen voor een totaal prothetische voorziening (afbeelding 2). Op de CT was een duidelijke botresorptie in de linker molaarstreek en een zeer scherpe rand van de mandibulaire alveolaarkam te zien (afbeelding 3). Hieruit concludeerde men, dat de anatomische steunzone voor de prothesebasis beperkt was, wat ook de pijngevoeligheid van de patiënte verklaarde. In de relatie tussen boven- en onderkaak vertoonde zich een mandibulaire afwijking naar links.

De oude prothese

Een optimale prothese zuigkracht wordt door een volledige afdichting van de prothesebasis aan de functieranden gerealiseerd, waardoor een vacuüm en daarmee het zuigeffect kan ontstaan. Het gebied van de retromolar pad en de sublinguale regio zijn daarbij de lastigste posities met betrekking tot de gewenste randafdichting. Om bij de bestaande onderkaakprothese een afdichting en daarmee een verbeterd zuigeffect te verkrijgen, zou de retromolar pad volledig afgedekt en de sublinguale rand verdikt moeten worden. Door

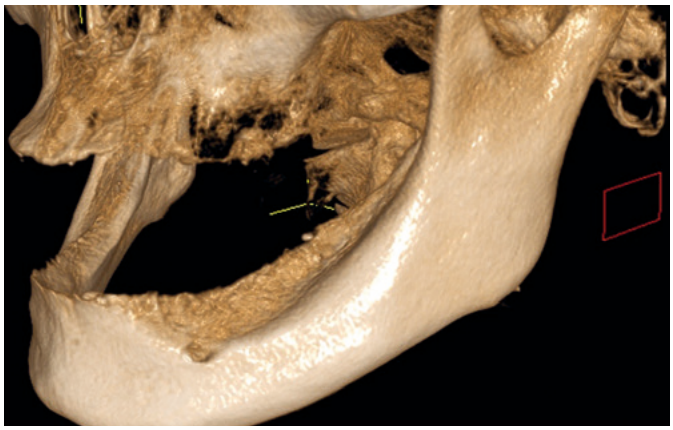

Afb. 3
de CT opname toont een botresorptie in de linker molaarstreek en de scherpe rand van de mandibulaire alveolaarkam.

Afb. 4
de oude prothese met ontoereikende randafdichting.

deze modificaties is snel een verbeterde retentie van de oude onderkaakprothese te realiseren (afbeelding 4), waardoor volgens de auteur onder andere de volgende voordelen ontstaan:

- Doordat de retentie verbeterd is, kan de prothese zonder problemen op korte termijn verder gebruikt worden.
- Als de patiënte zich door de verbeterde retentie ontspant, kan de kaakpositie zich stabiliseren.
- De patiënte bemerkt de kwalitatieve vooruitgang en raakt positief ingesteld.

De bestaande onderkaakprothese werd daarom met behulp van Tissue Conditioner (GC) van een voering voorzien (afbeelding 5) en er werd een occlusiemeting uitgevoerd.
Daarbij lukte het, de protheseretentie zichtbaar te verbeteren en daarmee de patiëntte-vredenheid te vergroten. De pijnklachten namen af en de mandibulaire deviatie naar links verminderde eveneens.

Therapie

Om de ondersteuning van de mandibulaire prothese nog verder te verbeteren, werd de patiënte een nieuwe overkappingsprothese op twee implantaten of een chirurgische vormgeving van de kaakkam voorgesteld, om de pasvorm van de nieuwe volledige prothese te verbeteren.
Beide voorstellen wees ze echter uit angst voor de invasieve behandeling af. De keuze viel op een nieuwe volledige prothetische voorziening, waarbij de auteur de mandibulaire retentie en daarmee de zekerheid voor de patiënte met de " Suction Denture" - methode wilde verhogen. Voorwaarde daarvoor was een anatomische eerste afdruk met alginaat, die de totale omvang van de retromolar pad omvatte (afbeelding 6). De exacte mucodynamische afdruk zelf zou middels twee veerkrachtige afdrukmaterialen (Body: Heavy Body, binnenkant: Light Body) door eigen bewegingen van de patiënte plaatsvinden. De bewegingen tijdens het afdrukken worden dus niet passief door de behandelaar uitgevoerd, maar actief door de patiënte. De juiste vormgeving van de individuele afdruklepel, die op basis van de

Afb. 5
de gemodificeerde oude prothese met afdekking van de retromolar pad en een verdikking van de sublinguale rand.

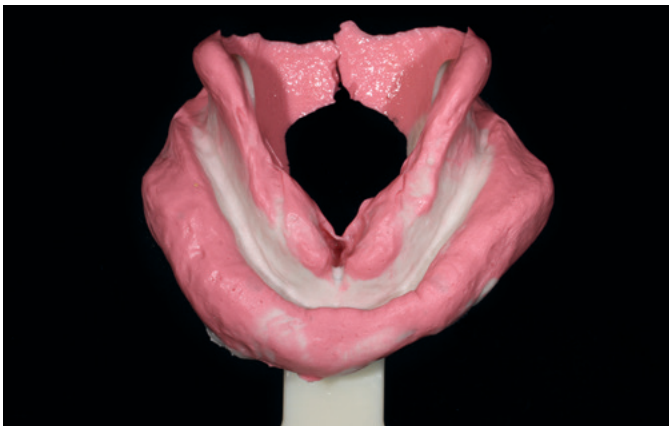

Afb. 6
de anatomische eerste afdruk omvatte de totale omvang van de retromolar pad.

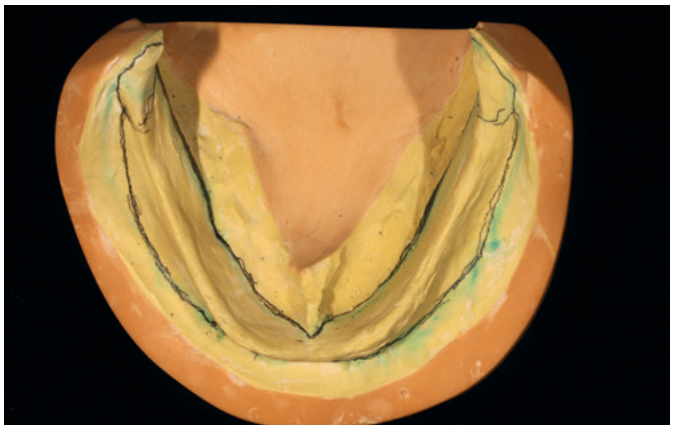

Afb. 7
de linea obliqua externa geeft het diepste punt voor de vestibulaire extensie van de individuele lepel aan.

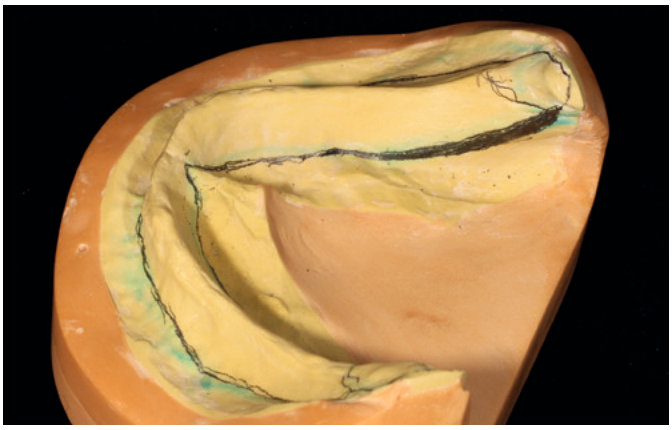

Afb. 8
de linguale rand van de lepel moet twee millimeter over de linea mylohyoidea uitsteken.

anatomische eerste afdruk en het daaruit resulterende model vervaardigd kan worden, is daarbij de basis voor een succesvolle functionele afdruk. Na de vervaardiging op het model zou de individuele lepel aan de volgende criteria moeten voldoen:

- De afdruklepel zou de totale omvang van de retromolar pad moeten bedekken.
- De linea obliqua externa zou het diepste punt van het vestibulum moeten aangeven (afbeelding 7).
- De linguale zijde moet vanuit de linea mylohyoidea met twee millimeter verlengd worden (afbeelding 8). Hierbij moet speciaal gelet worden op het feit dat de lengte van de linea mylohyoidea bij de te vervaardigen prothese geringer is dan bij de oude. Een overmatige verlenging van dit deel leidt er zo mogelijk niet alleen toe, dat er bij de patiënte door de lage tongpositionering een onnatuurlijk mondgevoel optreedt, maar ook dat in het voorste deel van de linguale protheserand bij tongbewegingen naar achteren automatisch een ruimte ontstaat tussen het slijmvlies en de functierand, hetgeen de afdichting van de prothese en daarmee een optimale zuigkrachtwerking verhinderd (afbeelding 7 en 8).

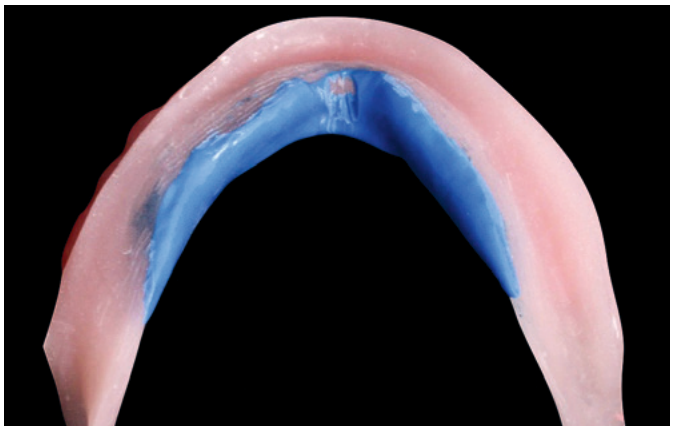

Afb. 9
de linguale randafdruk werd met slikbewegingen uitgevoerd.

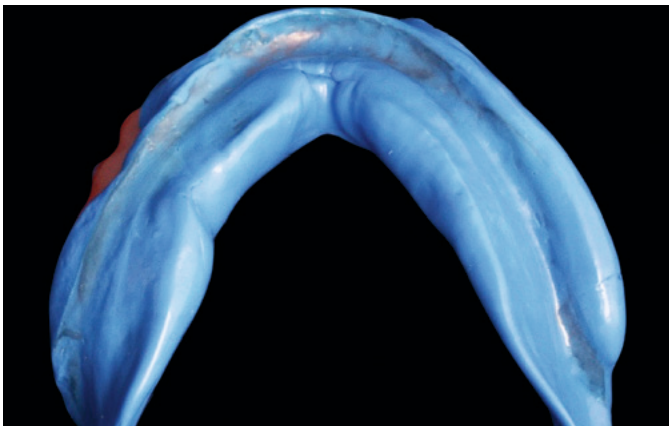

Afb. 10
de randafdruk werd met een vloeibaarder Heavy Body uitgevoerd.

De bovenkaakafdruk werd in een eerste stap met een linguaalrandafdruk met Panasil tray Soft Heavy Body uitgevoerd (Kettenbach), om in een tweede stap met een Wash afdruk met behulp van Panasil te worden verbeterd. De onderkaakafdruk volgde in fundamenteel dezelfde stappen, waarbij men

- aanvullend een afdruk van de voorste linguale begrenzing tijdens slikbewegingen nam (afbeelding 9),
- een linguale randafdruk met de vloeibaardere Virtual Heavy Body (afbeelding 10) en
- een Wash afdruk met Virtual Light Body nam (beide Ivoclar Vivadent, afbeelding 11).
- Bij een gesloten mond wordt de tong licht tegen het gebied van de onderste snijtanden gedrukt. Functionele bewegingen voor een complete randafdichting door het uitspreken van de letters WOO, EEE, beweging van de tong van de ene naar de andere kant, slikbeweging en het aandrukken van de anterior regio bij het sluiten van de mond completeren het opslaan van de mucodynamische bewegingspatronen in de functionele afdruk. Op de gemaakte afdrukken werd een Centrofix Zentrikregistratie (Amann Girrbach) aangebracht (afbeelding 12) en de kaakrelatie middels pijlpuntregistratie bepaald. Daarbij werd de pupillijnlijn met een houten staafje in het beetregistratiemateriaal geïntegreerd (afbeelding 13). De schrijver is van mening, dat men de pijlpuntregistratie door de directe toepassing van de afdrukken onder de beste retentie en stabiliteit in een ontspannen vorm moet uitvoeren.

Tandtechniek

De prothese-elementen werden geplaatst op basis van een modelanalyse en de daarbij behorende anatomische oriënteringspunten, waarbij gebruik gemaakt werd van Vitapan Lingoform in de zijdelingse delen en Vitapan Anteriores in het front (Vita Zahnfabrik). De mandibulaire molaarstreek werd overeenkomstig de modelanalyse in het midden van de alveolaarkam gepositioneerd. Wanneer men de prothese-elementen binnen de lijn zou positioneren, die de binnenkant van de retromolar pad en de mesiale zijde van de hoektanden verbindt, zou de tongruimte automatisch smaller worden, wat bij patiënten tot een onna-

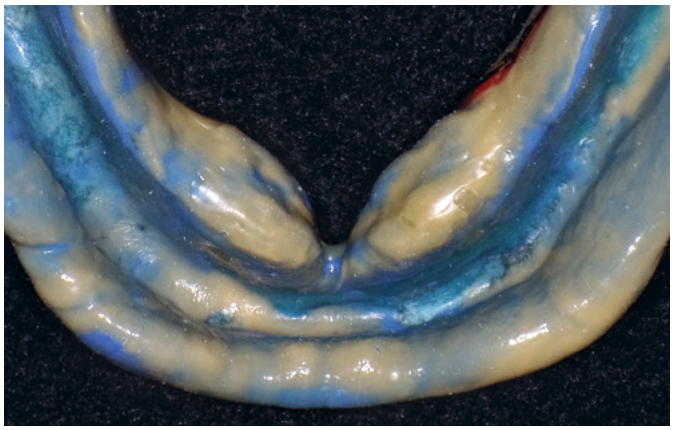

Afb. 11
De met Light Body geperfectioneerde mucodynamische functionele afdruk.

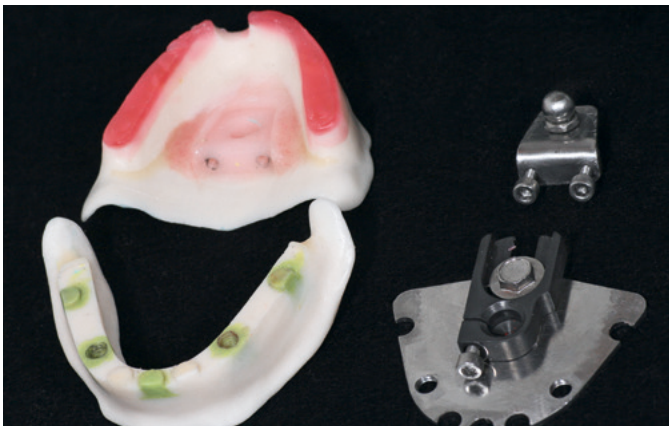

Afb. 12
Vrij afneembaar toestel voor pijlpuntregistratie met de individuele afdruklepel.

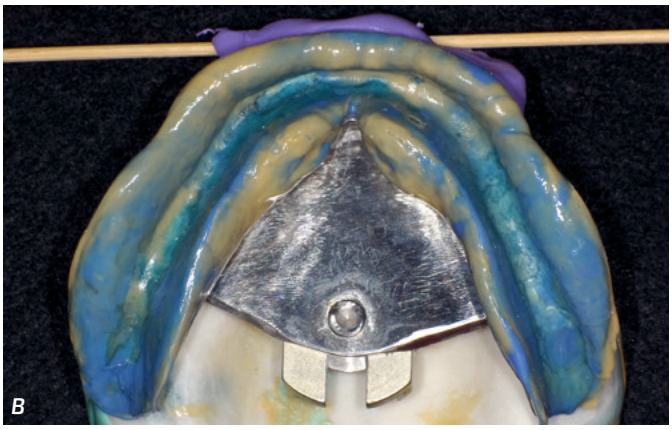

Afb. 13a en b
Met het op de individuele afdruklepel aangebrachte toestel voor pijlpuntregistratie kon de kaakrelatie in een stabiele houding gelijktijdig met de pupillijn bepaald worden.

tuurlijk mondgevoel leidt en het losraken van de prothese vergemakkelijkt. Alleen in situaties met een slechte toestand van de alveolaarkam, waarbij tijdens de overeenkomstige klinische test een kanteling optreed, zou de opstelling aan de buitenzijde van deze lijn moeten worden gepositioneerd. In dit specifieke geval werden in de kanteltest geen problemen geconstateerd. De posterieure-anterieure helling van de molaren op de alveolaarkam nam vanaf het achterste deel vanaf de tweede molaar toe. Omdat bij deze anatomische omstandigheden het gevaar bestaat dat de prothese ongecontroleerd naar voren glijdt, werden in plaats van tweede molaren kleinere premolaren voor de opstelling gebruikt. Bij de opstelling van de molaren werd met Vitapan Lingoform een gelingualiseerde element tot element relatie geconstrueerd, waardoor de kauwkrachten eveneens gecontroleerd aan de linguale zijde konden worden overgedragen. Het bovenkaakfront werd in harmonie met de onderlippencurve opgesteld (afbeelding 14 tot 24). Na het klinische passen in was werden beide protheses in kunststof omgezet.

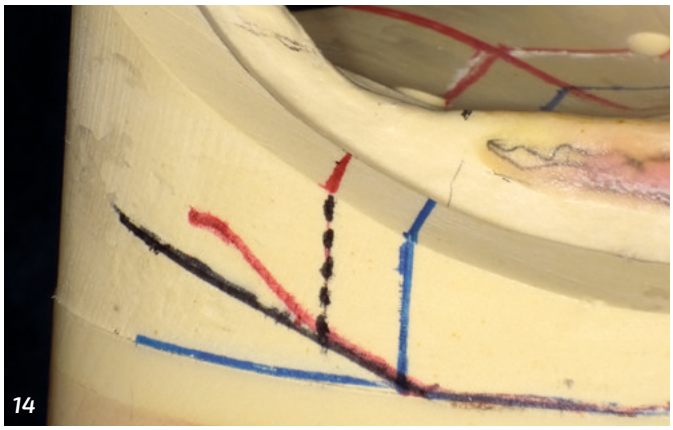



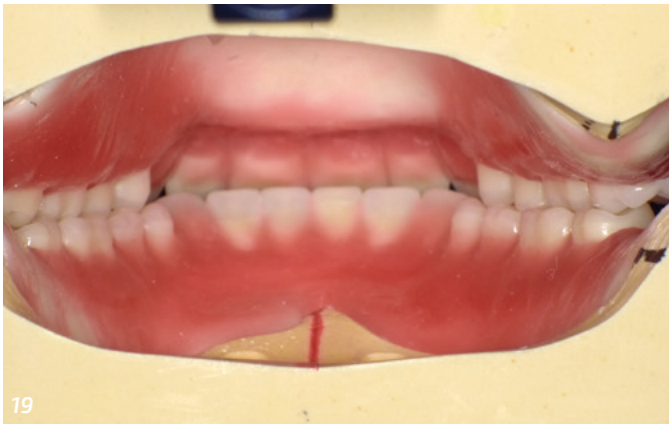

Afb. 14 tot 22

De opstelling van de tanden in gelingualiseerde element tot element relatie in de zijdelingse delen en de individuele esthetiek in het front.

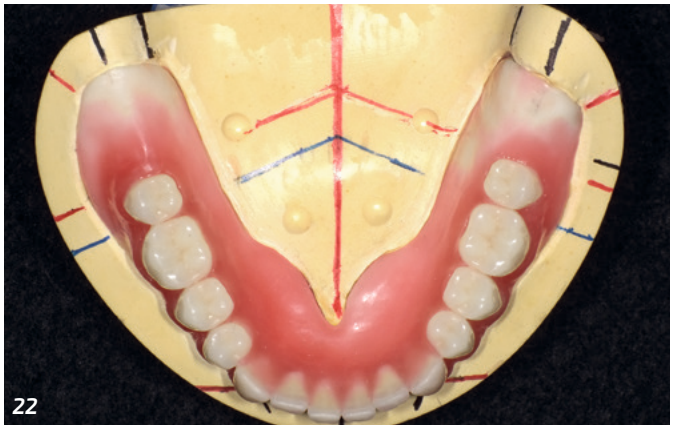

Afb. 23 tot 25
gingiva karakterisering met Vita VM LC composiet.

In het kader van de gingiva karakterisering werd het vestibulaire lippenschild met aluminiumoxide gestraald en met het hechtmiddel Signum connector (Kulzer) geconditioneerd. De individualisering vond aansluitend plaats met de Basic Kit en de Gingiva Kit van het afdekcompositiesysteem Vita VM LC (Vita Zahnfabrik). De karakterisering met de lichtuithardende kunststof maakt, in vergelijking met het inleggen van verschillende polymeermassa's in cuvets of sleutels, bij het omzetten in kunststof een eenvoudige en snelle voortgang met directe zichtcontrole mogelijk (afbeelding 23 tot 25).

Afb. 26 en 27
individueel toegepaste rehabilitatie van de patiënte.

De patiënte was bij het passen buitengewoon tevreden met de esthetiek van de nieuwe prothese (afbeelding 26 en 27).

Therapieverloop

Hoewel de protheseretentie vanwege de hoge aanhechting van het tongbandje in het algemeen bemoeilijkt wordt, kon met de “Suction Denture” -methode worden bereikt dat bij een geopende mond en bij het kauwen de prothese niet losraakte. De houvast van de nieuwe rehabilitatie gaf de patiënte zoveel zekerheid, dat ze weer het vertrouwen had om in het openbaar te spreken, zonder daarbij angst te moeten hebben voor het losraken van de totale prothese. Door de gelingualiseerde occlusie en de daaruit resulterende kauwkrachtverdeling in de zijdelingse delen, was de patiënte sinds het inpassen pijnvrij. Kort na dit inpassen had ze enkel geklaagd over een onnatuurlijk gevoel bij bewegingen aan de linkerzijde van de kaak. Nadat de fossa van de molaren in de onderkaak tweemaal ingeslepen waren was dit gevoel verdwenen. Sinds de plaatsing van de voorziening is inmiddels anderhalf jaar verstreken. Tijdens de maaltijd kan de patiënte zonder beperkingen weer hetzelfde eten als de overige familieleden.

Conclusie

Bij de volledige prothetische voorziening is vanwege de beweeglijke anatomie van de mondruimte en de in de beginfase vaak als onaangenaam ervaren druk van de prothesebasis, enige tijd vereist voordat patiënten gewend zijn aan de nieuwe voorziening. Dit in tegenstelling tot de vast verankerde rehabilitaties op implantaten. Voor een succesvolle behandeling is voor het verkrijgen van de prothese acceptatie de medewerking van de patiënt in de gewenningsfase derhalve erg belangrijk. Uiteindelijk beslist, zoals ook in dit geval, de patiënt of de nieuwe prothese geaccepteerd wordt of niet. De auteur van dit verslag is van mening dat een patiëntgeoriënteerde therapie in combinatie met het gebruik van kwaliteitsmaterialen, de bereidheid vergroot om met de nieuwe rehabilitatie in de gewenningsfase positief om te gaan. Hetgeen uiteindelijk leidt tot acceptatie en een absoluut succes van de nieuwe tandheelkundige voorzieningen.

Dit artikel is overgenomen uit QZ – Quintessenz Zahntechnik nr. 3 2018.

Publicatie van dit artikel is mogelijk gemaakt door de VLHT. Met dank aan B. Ginsberg van Smiledesign® Tandtechniek voor de vertaling.

Dr. Fumiaki Yamazaki
4381 Futakuchi Imizu Toyama
Yamazaki Dental Clinic
Japan
E-Mail: yamazaki23aki@gmail.com

Toru Odagaki
3-19-3 Jinguji Kanazawa
Ishikawa
Kanazawa Dental Laboratory
Japan